Revista
Gaceta Médica JBG

JUNTA DE BENEFICENCIA

Xantoastrocitoma pleomórfico grado II en un paciente pediátrico: Reporte de caso

Grade II pleomorphic xanthoastrocytoma in a pediatric patient: Case report

Meza-Zambrano A[1*], Belduma-Belduma V[1], Idrovo-Alvarado V[2], Villalta-Herrera A[3]

1. Posgradista de Pediatría, Escuela de Graduados en Ciencias de la Salud, Universidad Católica Santiago de Guayaquil, Ecuador.
2. Servicio de Hospitalización, Hospital de Niños Dr. Roberto Gilbert E., Guayaquil, Ecuador.
3. Servicio de Imagenología, Hospital de Niños Dr. Roberto Gilbert E., Guayaquil, Ecuador.

Correspondencia: Andrea Meza Zambrano *, Av. Roberto Gilbert y Sufragio Libre. Guayaquil, Ecuador. andrea.meza02@cu.ucsg.edu.ec

Artículo recibido: 19/01/2025

Artículo aceptado: 8/04/2025

https:/doi.org/10.61708/q6er8t30

Resumen:

Los xantoastrocitomas pleomórficos (PXA) son tumores primarios del sistema nervioso central que representan menos del 1% de los astrocitomas y por lo general se presentan en pacientes jóvenes con un pronóstico favorable. Se presenta el caso de una paciente femenina de 10 años de edad que ingresa con un cuadro clínico de 3 semanas de evolución caracterizado por vómitos, cefalea y disminución de la agudeza visual, quien luego de estudios de imagen e histopatológicos se confirma el diagnóstico de xantoastrocitoma pleomorfo grado II. El objetivo de este reporte es ilustrar el manejo y presentación clínica de un tumor infrecuente, que además está localizado en un área inusual.

Palabras clave: Xantostrocitoma pleomórfico, Neoplasias del Sistema Nervioso Central, Pediatría.

Abstract:

Pleomorphic xanthoastrocytomas (PXAs) are primary tumors of the central nervous system that account for less than 1% of astrocytomas and usually occur in young patients with a favorable prognosis. We present the case of a 10-year-old female patient who was admitted with a clinical picture of 3 weeks of evolution characterized by vomiting, headache and decreased visual acui-ty, who after imaging and histopathological studies confirmed the diagnosis of grade II pleo-morphic xanthoastrocytoma. The objective of this report is to illustrate the management and clini-cal presentation of a rare tumor, which is also located in an unusual area.

Keywords: Pleomorphic Xantoastrocytoma, Central Nervous System Neoplasms, Pediatrics.

Acceso Abierto: Este es un artículo de acceso abierto bajo los términos de la licencia Creative Commons Attribution 4.0 International License, que permite el uso, el intercambio, la adaptación, la distribución y la reproducción en cualquier medio o formato, siempre y cuando se cite adecuadamente al autor o autores originales y la fuente, se proporcione un enlace a la licencia Creative Commons y se indique si se han realizado cambios. Para ver una copia de esta licencia, visite http://creativecommons.org/licenses/by/4.0/.

Introducción

Los xantoastrocitomas pleomórficos (PXA) son tumores primarios del sistema nervioso central que representan menos del 1% de los astrocitomas y por lo general se presentan en pacientes jóvenes con un pronóstico favorable. Se describió por primera vez en 1973 y el termino PXA fue acuñado por Kepes en 1979, siendo considerados por la Organización Mundial de la Salud como tumores grado II. (1,2)

La incidencia anual es de <0,7 casos por cada 100.000 habitantes, y hay muy pocos datos sobre la prevalencia, haciendo que sea una enfermedad poco frecuente, dando relevancia al presente estudio (1,3). Los PXA tienen una edad media de diagnóstico de 29 ± 16 años, aunque se han reportado casos desde niños de 2 años hasta de 68 años, sin predilección de género (4).

Los síntomas se clasifican en localizables y no localizables, los primeros se relacionan directamente con la localización del tumor (la más común es en el lóbulo temporal) e incluyen convulsiones, que es el síntoma más frecuente. Los no localizables, en cambio, se vinculan con aumento de la presión intracraneal, tales como: cefalea, náuseas, vómitos, diplopía y somnolencia. Por lo general, el diagnóstico se realiza unos pocos meses después de haber iniciado la sintomatología, y el estudio histopatológico es fundamental para el diagnóstico diferencial. (4,5)

Se presenta el caso de una paciente con esta patología en quien luego de estudios de imagen e histopatológicos se confirma el diagnóstico de xantoastrocitoma pleomorfo grado II. El objetivo de este reporte es ilustrar el manejo y presentación clínica de un tumor infrecuente, que además está localizado en un área inusual.

Descripción del caso

Femenina de 10 años, sin antecedentes personales y familiares de importancia, refirió cuadro clínico de 3 semanas de evolución caracterizado por cefalea holocraneal de gran intensidad que cedía parcialmente con analgesia, acompañado de vómitos de contenido gástrico por 4 ocasiones y disminución progresiva de la agudeza visual. A su llegada con datos clínicos de hipertensión intracraneal, por lo que se decidió su ingreso hospitalario.

Dentro de su abordaje inicial, se solicitó exámenes de laboratorio que se reportaron normales: biometría hemática con hemoglobina 13.6 g/dl, hematocrito 39.7%, plaquetas 444 x103/UL, leucocitos de 10.45 x103/UL, neutrófilos 56.2%, linfocitos 29.1%, TPT 31.0, TP 10.9, urea 30.40, creatinina 0.36, sodio 137.6, potasio 5.1, cloro 100, proteínas totales 7.6, albúmina 4.7, LDH 211, glucosa 79 mg/dl, fósforo 5.2, calcio 10.4, ácido úrico 5.5, grupo sanguíneo O+. La tomografía de cráneo (Fig. 1) reportó una lesión derecha que compromete línea media. La resonancia magnética de cerebro (Fig. 2) reveló una lesión heterogénea en ventrículo lateral derecho con aparente extensión a lóbulo parietooccipital adyacente.

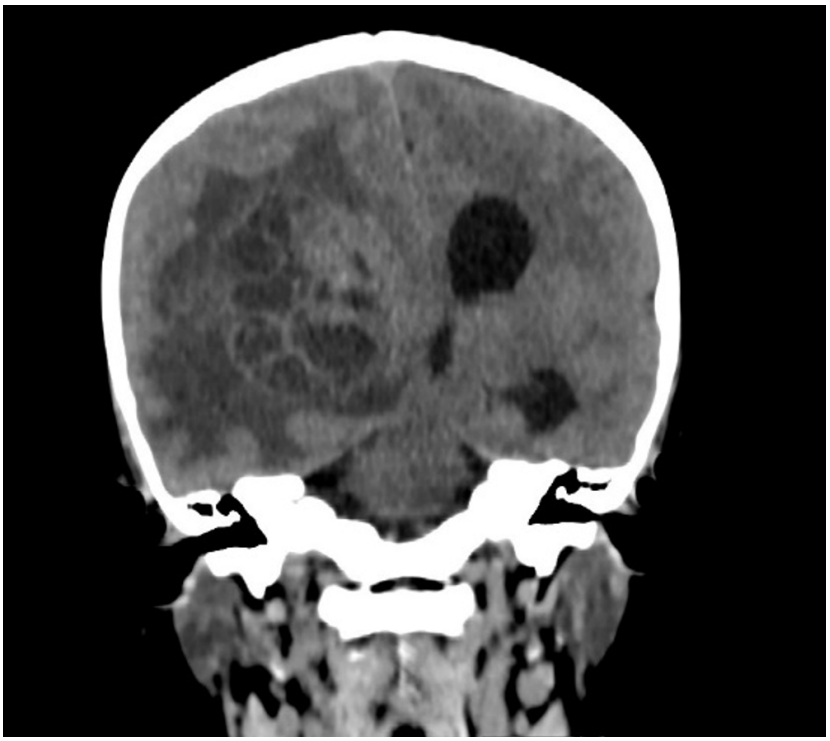

Figura 1. Tomografía simple de cerebro. En el Corte coronal se observa una imagen de aspecto tumoral con áreas de densidad partes blandas, calcificaciones puntiformes y áreas de densidad líquidas tabicadas de distribución periférica en región parietoocipital derecha de aproximadamente 66*67*100 mm, acompañada de edema perilesional que desplaza línea media hacia la izquierda

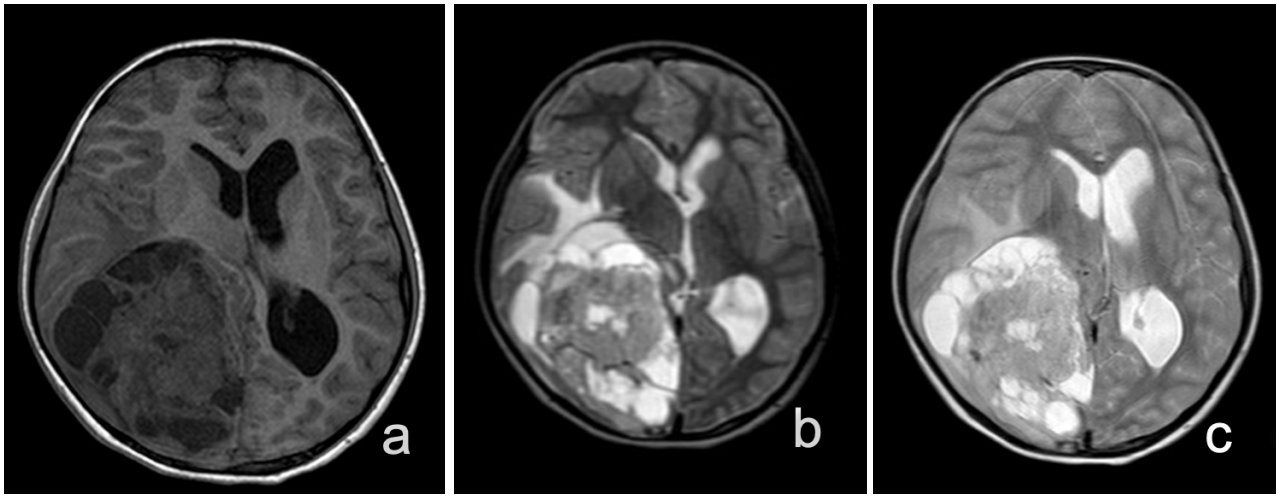

Figura 2. Resonancia magnética de cerebro. Se observa en la asta posterior y atrio del ventrículo lateral derecho, extensión a lóbulo parietooccipital adyacente, se identifica lesión expansiva heterogénea sólida-quística multiloculada de contornos lobulados de aproximadamente 90x90x70 mm; en T1 (a) su componente sólido es predominantemente de señal baja-intermedia con zonas focales geográficas y/o lineales de mayor intensidad que se observan discretamente hipointensas en secuencia eco de gradiente(b) por probable contenido hemático, mientras que en T2 (c), pre-senta áreas de mayor y menor intensidad.

Debido a la disminución de la agudeza visual, se solicitó interconsulta al servicio de oftalmología quien evidenció defecto pupilar aferente y papiledema derecho, confirmando síndrome de hipertensión intracraneal. Además, Neurocirugía determinó que el tratamiento primario era quirúrgico, por lo que se llevó a cabo la exéresis de tumor (90%) junto con craniectomía descompresiva. Durante el procedimiento, se identificó un tumor intraventricular occipital con plano de clivaje, que presentaba áreas de consistencia firme, así como zonas friables, amarillentas, vinosas y vascularizadas. El reporte de Biopsia (Fig. 3) confirmó el diagnóstico Xantroastrocitoma pleomorfo grado 2.

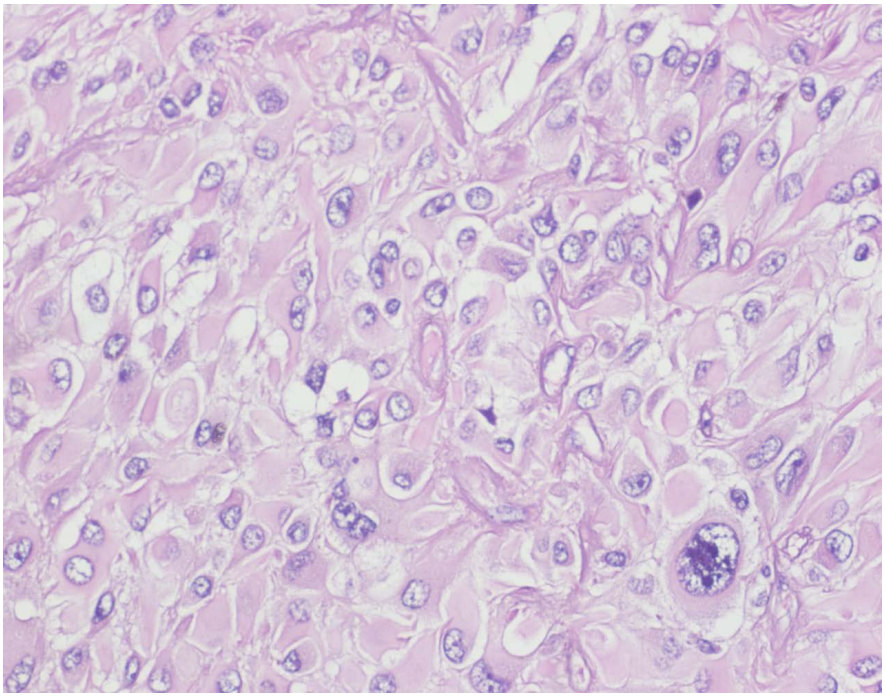

Figura 3. Biopsia de tumor intraventricular occipital. Hallazgos histopatológicos sugestivos de xantoastrocitoma pleomórfico grado II, con conteo mitótico de 1 mitosis por cada 10 campos de gran aumento (40x). Se observa necrosis en aproximadamente el 30% del tejido, calcifi-caciones focales, glóbulos hialinos y proliferación vascular. Tinción: hematoxilina y eosina (H&E).

Paciente con evolución postquirúrgica adecuada, sin datos de focalidad neurológica, y control tomográfico (Fig. 4) que evidencia secuelas postquirúrgicas en calota craneal. Es valorada por neurología quien pauta profilaxis antiepiléptica ante el riesgo de convulsiones, con fenitoína a dosis de 65 mg vía oral cada 12 horas. Por mejoría clínica y estabilidad hemodinámica, deciden alta con medicación indicada vía oral durante una semana, además de seguimiento por consulta externa de Oncología, para valorar el tratamiento adyuvante, ya sea con quimioterapia y/o radioterapia, sin embargo, no ha asistido a consulta.

Figura 4. Tomografía de cerebro simple postquirúrgica. En corte axial se observa lesión heterogénea con áreas densas, burbujas aéreas e hipodensidad en región pa-rietooccipital e hipodensidad perilesional de aspecto vasogénico. Catéter de derivación ventrículo peritoneal a nivel de lesión mencionada con extremo distal adjyacente a asta ventricular homolateral. Dilatación de los ven-trículos laterales a predominio izquierdo, se observa colapso de la asta ventricular posterior derecha. Neumoen-céfalo a nivel subdural parietofrontal derecho. Línea media desplazada hacia la izquierda en aproximadamente 6 mm. Secuelas quirúrgicas en calota craneal a nivel parietooccipital derecho.

Discusión

El xantroastrocitoma pleomórfico constituye un tumor del sistema nervioso central poco frecuente que según Ruda et al, constituye menos del 0,3% de los tumores cerebrales primarios (6) y menos del 1 % de todos los tumores astrocíticos, correspondientes a una décima parte de la incidencia de astrocitomas. Es raro en la edad pediátrica con una media de 9,5 años y una relación hombre mujer de 1:1,8, lo cual coincide con el caso de estudio. (7)

Su presentación clínica varía de acuerdo a la extensión de la lesión, Collins y Pollack en su estudio sobre gliomas pediátricos de bajo grado, indican que de manera general, suelen asociarse a convulsiones o déficit neurológicos focales, como dificultad para el lenguaje, discapacidad visual, alteración cognitiva o cambios en el comportamiento; nuestro paciente no presentó este síntoma , pero recibió anticomiciales profilácticos para prevenirlas, el síntoma prevalente fue la cefalea, seguido por la disminución de la agudeza visual y los vómitos respectivamente (6,8) . Los síntomas son generalmente insidiosos y pueden progresar en el transcurso de meses o años, este paciente tuvo una progresión relativamente aguda en comparación, además, los signos de cráneo hipertenso suelen asociarse con tumores que obstruyen la salida ventricular, como ocurrió en nuestro caso y simultáneamente se presentan con hidrocefalia, circunstancia que no aconteció en nuestro paciente. (8)

El diagnóstico de esta entidad constituye un desafío para la medicina actual, la última clasificación presentada por la OMS en el año 2021 presenta componentes moleculares e histológicos para su realización , siendo el xantoastrocitoma pleomórfico una entidad que forma parte de los gliomas astrocíticos circunscritos, con la mutación BRAF V600, hasta en el 78% de los casos, relacionada con la posibilidad de tratamiento blanco, no obstante, este paciente no tiene aún estudios inmunohistoquímicos ni genéticos y, ante la ausencia de controles no es posible conocer la existencia de esta mutación en su organismo. (9,10)

El estudio de imagen de elección es la resonancia magnética y la localización más común es la temporal, aunque también podría ubicarse en la región parietal, frontal, el cerebelo, región pineal y médula espinal, en nuestro caso de estudio se ubicó parietooccipital, que es considerada poco frecuente. (11,12)

Las lesiones suelen presentarse tipo quísticas e histológicamente se caracterizan por una celularidad densa y atipia nuclear con multinucleación y pleomorfismo, suelen tener un índice mitótico bajo con abundantes astrocitos xantomatosos ricos en lípidos, eosinófilos e infiltrado linfocítico, en el caso de estudio, se aprecia a nivel histológico una mitosis de 1/10, con calcificaciones focales, glóbulos hialinos y proliferación vascular. (8,12,13)

El tratamiento inicial consiste en resección quirúrgica en la mayoría de los casos, con seguimiento posterior. Este tipo de tumores generalmente reinciden en el 40% de los casos a una edad promedio de 10 años (14) , en este caso se realizó en primera instancia la cirugía en espera de control para la conducta terapéutica adyuvante con quimioterapia/ radioterapia. Ruda et al, respecto a la radioterapia indica que realizarla después de la resección subtotal mejora significativamente la supervivencia de los pacientes, en comparación con la cirugía sola, pero aún no existe mucha evidencia en edad pediátrica. (6)

Ebrahimi et al, en su estudio sobre el pronóstico de los PXA, indica que un recuento mayor o igual a 5 mitosis por cada 10 campos de alta potencia constituye un marcador de mal pronóstico, tomando en consideración esto, la paciente de estudio obtuvo un contaje de 1 por cada 10 campos (15,16) El desenlace lo determina en gran medida el grado de resección, cuando es total da una sobrevida del 90% a los 5 años y del 80% a los 10 años, comparada con el 65% a los 5 años en aquellos resecados incompletamente, como fue el caso de nuestro paciente con una resección del 90%. (8)

Conclusiones

El xantoastrocitoma pleomórfico es una neoplasia encefálica poco frecuente en la edad pediátrica, con un curso clínico y pronóstico variables, determinados por su localización, grado de resección quirúrgica y características moleculares. Si bien el diagnóstico temprano y la cirugía son fundamentales para mejorar la evolución del paciente, la heterogeneidad biológica de este tumor hace imprescindible un seguimiento a largo plazo para detectar recurrencias y ajustar el tratamiento adyuvante. Es necesario continuar con investigaciones que profundicen en los mecanismos moleculares implicados y en el desarrollo de terapias dirigidas, con el objetivo de optimizar el abordaje y mejorar la supervivencia en esta población. Mantener una actualización constante sobre el manejo del xantoastrocitoma pleomórfico es clave para reducir el riesgo de recaídas y mejorar la calidad de vida de los pacientes.

Contribución de los autores

Meza Zambrano Andrea: conceptualización, investigación. **Belduma Belduma Viviana:** redacción-borrador original. **Idrovo Alvarado Verónica:** visualización y supervisión. **Villalta Herrera Alex:** redacción- revisión y edición

Declaración ética

La información de este caso clínico ha sido presentada de forma anónima resguardando la confidencialidad e identidad de la información

Declaración de disponibilidad de datos

Los datos que respaldan las conclusiones de este estudio están disponibles previa solicitud a los autores correspondientes. Los datos no están a disposición del público debido a restricciones éticas o de privacidad.

Conflictos de intereses

Los autores declaran no tener ningún conflicto de interés

Financiamiento

Los autores declaran no recibir un financiamiento específico para la realización del presente estudio

Referencias Bibliográficas

1. Mahajan S, Dandapath I, Garg A, Sharma MC, Suri V, Sarkar C. The evolution of pleo-morphic xanthoastrocytoma: from genesis to molecular alterations and mimics. Laboratory Investigation [Internet]. 2022 Jul 1 [cited 2025 Jan 9];102(7):670–81. Available from: https://www.researchgate.net/publication/357846871_The_evolution_of_pleomorphic_xanthoastrocytoma_from_genesis_to_molecular_alterations_and_mimics

2. Scarpelli DB, Yu Y, Tep AC, Bergue B, Degnin C, Chen Y, et al. Pediatric Pleomorphic Xanthoastrocytoma: A National Database Inquiry on Current Treatment Approaches in the United States. Cancer Rep [Internet]. 2021 Dec 1 [cited 2025 Jan 9];4(6):e1415. Available from: https://onlinelibrary.wiley.com/doi/full/10.1002/cnr2.1415

3. Detti B, Scoccianti S, Maragna V, Lucidi S, Ganovelli M, Teriaca MA, et al. Pleomorphic Xanthoastrocytoma: a single institution retrospective analysis and a review of the literature. Radiol Med [Internet]. 2022 Oct 1 [cited 2025 Jan 9];127(10):1134–41. Available from: https://pubmed.ncbi.nlm.nih.gov/35951279/

4. Shaikh N, Brahmbhatt N, Kruser TJ, Kam KL, Appin CL, Wadhwani N, et al. Pleomorphic xanthoastrocytoma: a brief review. CNS Oncol [Internet]. 2019 [cited 2025 Jan 9];8(3). Available from: https://pubmed.ncbi.nlm.nih.gov/31535562/

5. León CA, Acosta JL, Diez CX. Xantoastrocitoma pleomórfico. Rev Fac Cienc Méd (Quito) [Internet]. 2017 [cited 2025 Jan 9];185–8. Available from: http://revistadigital.uce.edu.ec/index.php/CIENCIAS_MEDICAS/article/view/1582/1517

6. Rudà R, Capper D, Waldman AD, Pallud J, Minniti G, Kaley TJ, et al. EANO - EURACAN - SNO Guidelines on circumscribed astrocytic gliomas, glioneuronal, and neuronal tumors. Neuro Oncol [Internet]. 2022 Dec 1 [cited 2025 Jan 9];24(12):2015. Available from: https://pmc.ncbi.nlm.nih.gov/articles/PMC9713532/

7. Wu W, Zuo P, Li C, Gong J. Clinical Features and Surgical Results of Pediatric Pleo-morphic Xanthoastrocytoma: Analysis of 17 Cases with a Literature Review. World Neuro-surg. 2021 Jul 1;151:e778–85.

8. Collins KL, Pollack IF. Pediatric Low-Grade Gliomas. Cancers (Basel) [Internet]. 2020 May 1 [cited 2025 Jan 9];12(5):1152. Available from: https://pmc.ncbi.nlm.nih.gov/articles/PMC7281318/

9. Del Río RJ, Cicutti SE, Ramos JDG. Tumores del sistema nervioso central. Clasificación de la Organización Mundial de la Salud 2021. Hacia un cambio de paradigma. Arch Ar-gent Pediatr. 2024;122(4):12–12.

10. Louis DN, Perry A, Wesseling P, Brat DJ, Cree IA, Figarella-Branger D, et al. The 2021 WHO Classification of Tumors of the Central Nervous System: a summary. Neuro Oncol [Internet]. 2021 Aug 1 [cited 2025 Jan 9];23(8):1231. Available from: https://pmc.ncbi.nlm.nih.gov/articles/PMC8328013/

11. Furtado LMF, Filho JADCV, Costa GAR da, Braga PSG. Pleomorphic Xanthoastrocytoma of the Frontal Lobe in a Child: A Rare Entity. Cureus [Internet]. 2021 Jun 10 [cited 2025 Jan 9];13(6):e15566. Available from: https://pmc.ncbi.nlm.nih.gov/articles/PMC8195545/

12. Vizcaino MA, Giannini C, Vaubel RA, Nguyen AT, Trejo-Lopez JA, Raghunathan A, et al. Comparing loss of p16 and MTAP expression in detecting CDKN2A homozygous deletion in pleomorphic xanthoastrocytoma. J Neuropathol Exp Neurol [Internet]. 2024 Dec 1 [cited 2025 Jan 9];83(12):1003. Available from: https://pmc.ncbi.nlm.nih.gov/articles/PMC11576554/

13. Canella A, Nazzaro M, Artomov M, Rao Venkata LP, Thomas D, Lyberger J, et al. BRAF V600E in a preclinical model of pleomorphic Xanthoastrocytoma: Analysis of the tumor microenvironment and immune cell infiltration dynamics in vivo. Molecular Therapy Oncology [Internet]. 2024 Jun [cited 2025 Jan 9];32(2):200808. Available from: https://pmc.ncbi.nlm.nih.gov/articles/PMC11112369/

14. Pehlivan KC, Malicki DM, Levy ML, Crawford JR. TPM3-NTRK1 fusion in a pleomorphic xanthoastrocytoma presenting with haemorrhage in a child. BMJ Case Rep [Internet]. 2020 Mar 12 [cited 2025 Jan 9];13(3):e234347. Available from: https://pmc.ncbi.nlm.nih.gov/articles/PMC7069298/

15. Ebrahimi A, Korshunov A, Reifenberger G, Capper D, Felsberg J, Trisolini E, et al. Pleo-morphic xanthoastrocytoma is a heterogeneous entity with pTERT mutations prognosticating shorter survival. Acta Neuropathol Commun [Internet]. 2022 Dec 1 [cited 2025 Jan 9];10(1):5. Available from: https://pmc.ncbi.nlm.nih.gov/articles/PMC8751269/

16. Karthigeyan M, Kumar P, Salunke P, Rohilla M, Chatterjee D, Ahuja CK. Cerebrospinal Fluid Spread in a Child with Pleomorphic Xanthoastrocytoma: Report with Cytopathologic Evidence. World Neurosurg. 2021 Jan 1;145:443–7.